

Implantación percutánea de prótesis valvular aórtica: experiencia inicial en España

Eulogio García^a, Angel G. Pinto^b, Fernando Sarnago Cebada^a, Ana M. Pello^a, Marina Paz^a, Miguel A. García-Fernández^a y Javier Ortal^b

^aServicio de Cardiología. Hospital Universitario Gregorio Marañón. Madrid. España.

^bServicio de Cirugía Cardíaca. Hospital Universitario Gregorio Marañón. Madrid. España.

Los pacientes con estenosis aórtica sintomática tienen un pronóstico ominoso con tratamiento médico. En pacientes con contraindicación quirúrgica, se ha propuesto la implantación percutánea como alternativa. Presentamos la experiencia inicial en España de la implantación percutánea de prótesis valvular aórtica. Analizamos los resultados hospitalarios y a corto-medio plazo de 4 pacientes a quienes se implantó, de forma percutánea, una prótesis valvular aórtica de Cribier-Edwards. Las cuatro prótesis valvulares se implantaron con éxito por vía percutánea a través de la arteria femoral. El procedimiento fue guiado por angiografía y ecocardiografía transesofágica. Los pacientes fueron dados de alta entre 3 y 5 días después del procedimiento y siguen en buena situación clínica a los 3 meses. En conclusión, la experiencia inicial en España de implantación percutánea de prótesis valvular aórtica de Cribier-Edwards apunta en la dirección de una alternativa válida en pacientes con contraindicación o alto riesgo para la sustitución quirúrgica.

Palabras clave: Estenosis. Aórtica. Valvuloplastia. Stent.

Percutaneous Aortic Valve Implantation: Initial Experience in Spain

Patients with symptomatic aortic stenosis have a very poor prognosis on medical treatment. In those with contraindications to surgery, percutaneous valve replacement has been proposed as an alternative. We report on physicians' initial experience in Spain with percutaneous aortic valve replacement. We analyzed in-hospital and short-to-medium-term findings in four patients who underwent percutaneous implantation of a Cribier-Edwards prosthetic aortic valve. In all four cases, the Cribier-Edwards prosthetic valves were successfully implanted via the femoral artery. The procedures were guided by angiography and transesophageal echocardiography. Patients were discharged 3 to 5 days after the procedure and were still in a satisfactory clinical condition 3 months later. In summary, early experience in Spain with the percutaneous implantation of Cribier-Edwards prosthetic aortic valves indicates that it is a suitable alternative for patients for whom replacement surgery is contraindicated or would place them at a high risk.

Key words: Stenosis. Aortic valve. Valvuloplasty. Stent.

Full English text available from: www.revespcardiol.org

INTRODUCCIÓN

La estenosis valvular aórtica es la afección valvular más frecuente a partir de los 65 años (2-7%) y el pronóstico con tratamiento médico es muy desfavorable¹. La cirugía ha demostrado muy buenos resultados inmediatos y a medio plazo, especialmente si no hay contraindicación formal para la intervención quirúrgica². Sin embargo, muchos pacientes presentan un riesgo muy alto por la comorbilidad: edad avanzada, dis-

función ventricular, enfermedad pulmonar, cirugía previa, etc. A finales de los años ochenta se inició el tratamiento percutáneo mediante valvuloplastia. Los resultados inmediatos fueron satisfactorios pero hubo recurrencia de la obstrucción y los síntomas en 1-6 meses³. En el momento actual, la valvuloplastia se considera únicamente como puente a la cirugía⁴. Presentamos la experiencia inicial de implantación percutánea de prótesis aórtica realizada por primera vez en nuestro país.

MÉTODOS

Dispositivo

La prótesis aórtica de Cribier-Edwards consta de una válvula biológica construida con pericardio equino, montada sobre un *stent* de acero inoxidable, la pró-

Correspondencia: Dr. E. García.
Sección de Hemodinámica. Servicio de Cardiología. Hospital Universitario Gregorio Marañón.
Dr. Esquerdo, 46. 28007 Madrid. España.
Correo electrónico: ejgarcia@retemail.es

Recibido el 14 de marzo de 2008.
Aceptado para su publicación el 22 de agosto de 2008.

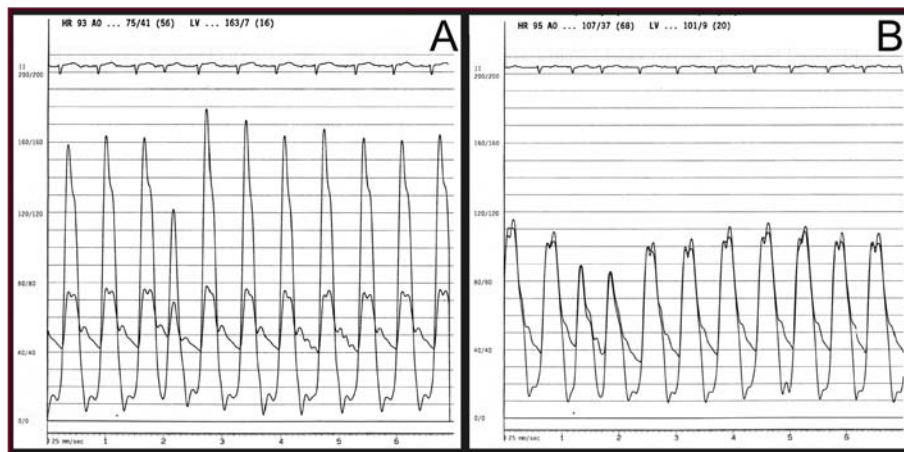


Fig. 1. Gradientes de presión intraventricular e intraaórtica antes (A) y después (B) del implante de la endoprótesis aórtica.

tesis se monta sobre un balón expandible para su implantación. Está disponible en dos tamaños, 23 y 26 mm.

Pacientes

Se incluyó en el protocolo de investigación REVIVE II a 4 pacientes consecutivos. Los candidatos debían presentar alto riesgo quirúrgico, estenosis aórtica severa (área valvular $\leq 0,7$ cm²) y estudio de aorta y femorales favorable mediante angiografía y tomografía computarizada (TC). Para más información sobre los criterios de inclusión/exclusión de dicho protocolo de investigación, se puede consultar la página *web*.

Estudios antes del procedimiento

Ecocardiograma transtorácico y transesofágico para medir correctamente el anillo aórtico donde se implantará la prótesis, coronariografía para evaluar enfermedad coronaria concomitante y, finalmente, aortografía, arteriografía de arterias ilíacas y femorales y TC toracoabdominal para evaluar la viabilidad del acceso retrógrado.

Procedimiento

Con anestesia general, se canalizaron arteria y vena femorales en un lado y arteria femoral contralateral. Se introdujo una sonda de marcapasos y se probó a 180-200 lat/min; se comprobó la caída de la presión arterial anulando el movimiento cardíaco durante la sobreestimulación. Se realizó estudio hemodinámico izquierdo y derecho antes y después del procedimiento (fig. 1). Se realizó aortografía previa buscando la proyección más perpendicular a la válvula que ayudara al correcto posicionamiento de la prótesis. Con un catéter AL1 y una guía hidrofílica recta se cruzó la válvula. Se introdujo un guía de moderado soporte Amplatz extrastiff de 300 mm. A continuación se realizó valvulo-

plastia con balón de 20 × 30 mm a los pacientes a quienes se implantó válvula de 23 mm, y de 23 × 30 mm a los que se implantó válvula de 26 mm. El inflado del balón se realizó durante la sobreestimulación, inyectando contraste en la aorta para observar la relación del balón, la válvula y la aorta. Un técnico preparó y montó la válvula con un dispositivo especial diseñado para esta función (fig. 2). El acceso se dilató con dilatadores progresivamente mayores. A continuación se introdujo la vaina de 22 Fr para las válvulas de 23 mm y 24 Fr para las de 26 mm. Se introdujo el catéter transportador de la prótesis que se avanzó hasta el ventrículo izquierdo aprovechando el cambio de dirección del catéter logrado con el dispositivo deflector (fig. 3). Con la ayuda de la angiografía y la ecocardiografía transesofágica, la válvula se coloca en la posición correcta que corresponde a situar la parte proximal de la prótesis con la línea de calcio observada en escopia. Comprobada la posición, la prótesis se implanta inflando el balón de forma manual, mientras el corazón es sobreestimulado para mantener la estabilidad. Se comprobó la posición y el funcionamiento correctos de la prótesis por ecocardiografía y mediante la medición de gradientes simultáneos ventrículo izquierdo-aorta y aortografía. Finalmente, se realizó el cierre quirúrgico del acceso arterial en la misma sala de cateterismo.

Durante el procedimiento se empleó heparina intravenosa para conseguir un ACT de entre 250 y 300. Se administró dosis de carga de clopidogrel (300 mg) y de ácido acetilsalicílico (300 mg) y se mantuvo la doble antiagregación durante al menos 6 meses.

RESULTADOS

Pacientes

Se rechazó para cirugía a 2 de los pacientes por edad avanzada (96 y 94 años) y los otros por enfermedad pulmonar. Se informó a los pacientes sobre la téc-

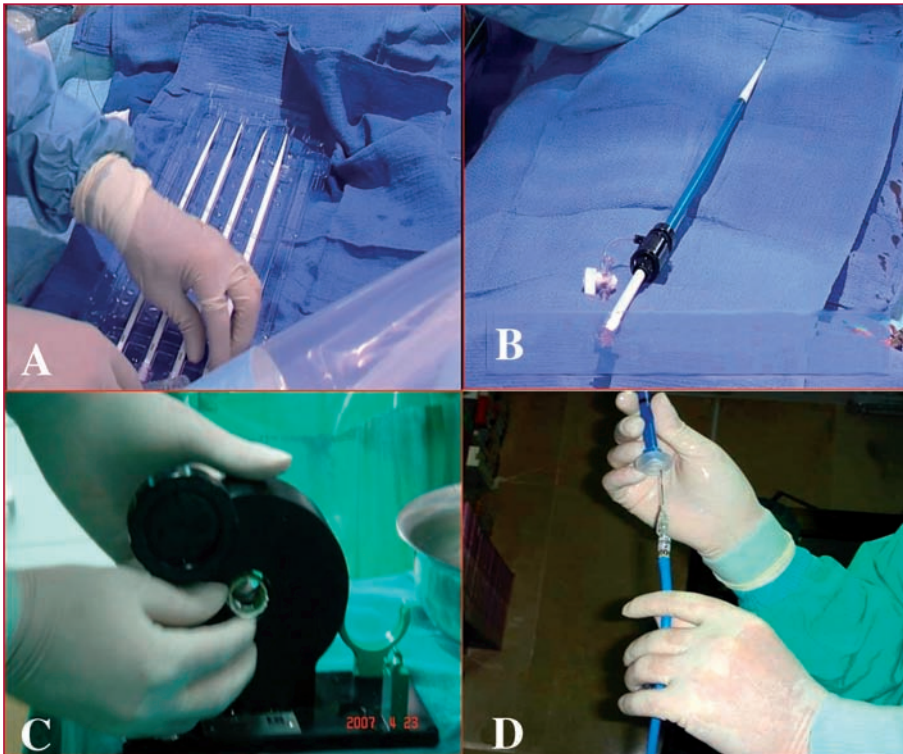


Fig. 2. A: dilatadores del acceso femoral. B: introductor arterial final. C: montaje de la prótesis sobre el balón. D: prótesis montada sobre el balón.

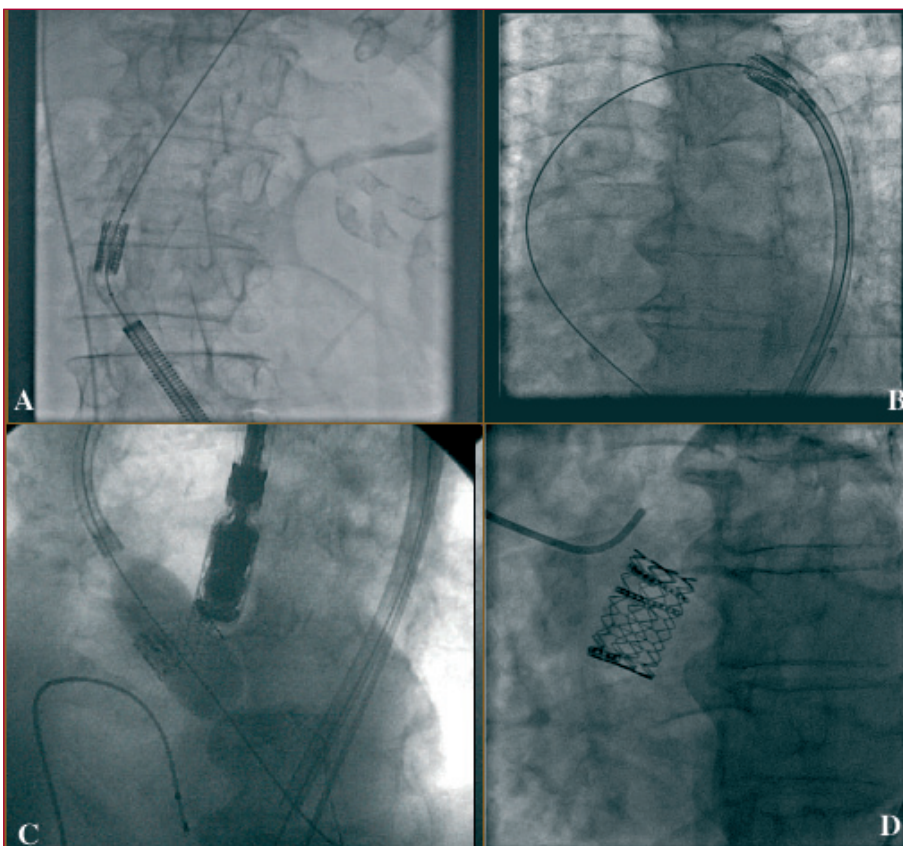


Fig. 3. Secuencia angiográfica del implante del dispositivo en la válvula aórtica. A: introducción del catéter a través de la femoral. B: deflexión del catéter en el arco aórtico. C: inflado de la prótesis. D: resultado angiográfico.

TABLA 1. Características basales

	Paciente 1	Paciente 2	Paciente 3	Paciente 4
Edad (años)	96	80	94	80
EuroSCORE (%)	35	28	50	34
Enfermedad coronaria	No	No	Sí	No
Cirugía previa	No	No	No	Sí
EPOC	No	Sí	Sí	Sí
Insuficiencia renal	No	No	No	Sí
Síntomas	ICC	ICC	ICC	ICC
NYHA	III	III	IV	III
FEVI (%)	50	60	25	60
PSAP (mmHg)	65	75	60	51

EPOC: enfermedad pulmonar obstructiva crónica severa; FEVI: fracción de eyección del ventrículo izquierdo; ICC: insuficiencia cardiaca congestiva; NYHA: New York Heart Association Functional Class; PSAP: presión sistólica de arteria pulmonar.

TABLA 2. Resultados ecocardiográficos al mes de seguimiento

	Paciente 1		Paciente 2		Paciente 3		Paciente 4	
	Basal	1 mes	Basal	1 mes	Basal	1 mes	Basal	1 mes
Gradiente máximo (mmHg)	80	15	95	18	42	12	78	16
Área valvular (cm ²)	0,7	1,8	0,7	1,7	0,65	1,9	0,7	1,8
FEVI (%)	50	50	60	60	25	30	60	60
Insuficiencia aórtica	I	II-III	I	II	I	I	I	I

FEVI: fracción de eyección del ventrículo izquierdo.

nica, y aceptaron tratarse de forma percutánea. Las características clínicas y hemodinámicas están recogidas en la tabla 1.

Evolución

Se consiguió la correcta implantación sin complicaciones en los 4 enfermos. Los pacientes pasaron a cuidados intensivos las primeras 24 horas. No hubo complicaciones vasculares. La paciente número 4 desarrolló insuficiencia renal aguda (creatinina plasmática máxima, 2,3 mg/dl; aclaramiento, 24,2 ml/min) que se resolvió completamente en 7 días, en que la creatinina volvió a los valores basales (1,3 mg/dl).

Los pacientes recibieron el alta una media de 4 días después del procedimiento y han permanecido en situación clínica estable con mejoría de su situación funcional (NYHA clase II) durante el seguimiento: 4 meses (2 pacientes) y 2 meses (2 pacientes). El ecocardiograma de control, al mes del procedimiento, mostró perfecto funcionamiento de la prótesis en los 4 pacientes, sin gradiente residual. Un enfermo presentó insuficiencia aórtica moderada por *leak* perivalvular. El área calculada en todos los casos era > 1,6 cm² (tabla 2).

DISCUSIÓN

La incidencia de la estenosis aórtica en mayores de 65 años se estima entre el 2 y el 9%⁵. Una vez diag-

nosticada, el gradiente progresa una media de 7 mmHg y el área disminuye 0,1 cm² por año⁶. En los sintomáticos, el pronóstico es malo con tratamiento conservador⁷. El tratamiento quirúrgico es de elección con excelentes resultados⁸. Sin embargo, los resultados no son óptimos en pacientes de edad muy avanzada o con comorbilidades^{9,10}. En pacientes muy ancianos seleccionados, se puede realizar la sustitución con una mortalidad aceptable¹¹⁻¹³, pero las complicaciones perioperatorias son más frecuentes en octogenarios. Los resultados publicados son difíciles de extrapolar por el sesgo de publicación de las series con mejores resultados y, sobre todo, porque las series publicadas presentan cierto sesgo en la selección de los enfermos para cirugía. En un estudio que compara la cirugía con el tratamiento conservador en ancianos, se analiza a 205 pacientes de 70 años o más que eran candidatos ideales para cirugía, y se observó una baja mortalidad operatoria (2%)¹⁴. Pese a este escenario favorecedor, los autores tampoco encontraron un claro beneficio e indican que la cirugía sería menos aconsejable en los octogenarios¹⁵. En estos casos la implantación percutánea podría ser una alternativa. Recientemente se han publicado resultados con la prótesis de Cribier-Edwards en una serie de pacientes con alto riesgo quirúrgico. Una mortalidad intraprocedimiento del 2%, y del 12% al mes, comparada con una mortalidad quirúrgica proyectada del 28%, avalan esta nueva tecnología¹⁶. Tan importante como la mortalidad, el reem-

plazo percutáneo se acompaña de un descenso de la morbilidad y las complicaciones concomitantes. La estancia hospitalaria puede verse reducida a una media de 3 o 4 días, y los principales problemas del intervencionismo (en el acceso vascular y el ictus) probablemente no superan el 1-2%. Actualmente hay otras prótesis de implantación percutánea. Probablemente la CoreValve (París) es aquella sobre la que existe más experiencia hoy día, junto con la de Cribier. La diferencia fundamental es que se trata de una prótesis autoexpansible de nitinol y de mayor longitud, que cubre el ostium de las coronarias tras la implantación, pero permite el flujo a través de los *struts*. La serie más larga incluye 25 pacientes y la tasa de eventos mayores durante la hospitalización fue del 32% (incluida la muerte de 5 [20%] pacientes).

En cuanto a las limitaciones del reemplazo percutáneo, además del hecho de encontrarse en fase experimental, cabría destacar el tamaño del anillo aórtico, que en nuestro caso debe estar entre 18 y 25 mm debido a que sólo se dispone de dos tamaños de válvula protésica, y la presencia de enfermedad arterial periférica severa, por el tamaño de los introductores arteriales. No debe olvidarse que el procedimiento conlleva una curva de aprendizaje y teniendo en cuenta que en los estudios previos la curva se asocia a peores resultados, nos obliga a ser precavidos a la hora de universalizar el intervencionismo. Otras limitaciones como la calcificación masiva que pueda desplazarse en el procedimiento o causar una insuficiencia paravalvular significativa son excepcionales. En cualquier caso, en su mayoría son factores relacionados con la novedad de la técnica, y es probable que disminuyan en el futuro. Son necesarios estudios amplios con seguimientos a largo plazo que confirmen las buenas sensaciones iniciales del reemplazo percutáneo.

Comentario

Desde la preparación del manuscrito, se ha incluido a 4 pacientes adicionales en el mismo protocolo de estudio (REVIVE II), con éxito del procedimiento. Los 8 pacientes siguen asintomáticos con un seguimiento medio que oscila entre 9 y 18 meses.

BIBLIOGRAFÍA

1. Iung B, Baron G, Butchart EG, Delahaye F, Gohlke-Barwolf C, Lewang OW, et al. A prospective survey of patients with valvular heart disease in Europe: the Euro Heart Survey on valvular heart disease. *Eur Heart J*. 2003;24:1231-43.
2. Kvidal P, Bergström R, Hörte LG, Ståhle E. Observed and relative survival after aortic valve replacement. *J Am Coll Cardiol*. 2000;35:747-56.
3. Vahanian A, Palacios IF. Percutaneous approaches to valvular disease. *Circulation*. 2004;109:1572-9.
4. Vahanian A, Baumgartner H, Bax J, Butchart E, Dion R, Filippatos G, et al. Guía de Práctica Clínica sobre el tratamiento de las valvulopatías. *Rev Esp Cardiol*. 2007; 60:625.e1-625.e50
5. Lindroos M, Kupari M, Heikkilä J, Tilvis R. Prevalence of aortic valve abnormalities in the elderly: an echocardiographic study of a random population sample. *J Am Coll Cardiol*. 1993;21:1220-5.
6. Freeman RV, Otto CM. Spectrum of calcific aortic valve disease: pathogenesis, disease progression and treatment strategies. *Circulation*. 2005;111:3316-26.
7. Task Force on the Management of Valvular Heart Disease of the European Society of Cardiology. Guidelines on the management of valvular heart disease. *Eur Heart J*. 2007;28:230-68.
8. Charlson E, Legedza ATR, Hamel MB. Decision-making and outcomes in severe symptomatic aortic stenosis. *J Heart Valve Dis*. 2006;15:312-21.
9. Alexander KP, Anstrom KJ, Muhlbaier LH, Grosswald RD, Smith PK, Jones RH, et al. Outcomes of cardiac surgery in patients >80 years; results from the National Cardiovascular Network. *J Am Coll Cardiol*. 2000;35:731-8.
10. Langanay T, De Latour B, Ligier K, Derieux T, Agnino A, Verhoye JP, et al. Surgery for aortic stenosis in octogenarians: influence of coronary disease and other comorbidities on hospital mortality. *J Heart Valve Dis*. 2004;13:545-52.
11. Kolh P, Kerzmann A, Lahaye L, Gerard P, Limet R. Cardiac surgery in octogenarians. Intra-operative outcome and long-term results. *Eur Heart J*. 2001;22:1235-43.
12. Gilbert T, Orr W, Banning AP. Surgery for aortic stenosis in severely symptomatic patients older than 80 years: experience in a single UK centre. *Heart*. 1999;82:138-42.
13. Asimakopoulos G, Edwards MB, Taylor KM. Aortic valve replacement in patients 80 years of age and older. *Circulation*. 1997;96:3403-8.
14. Bouma BJ, Van Den Brink RB, Van Der Meulen JH, Verheul HA, Cheriex EC, Hamer HP, et al. To operate or not on elderly patients with aortic stenosis: the decision and its consequences. *Heart*. 1999;82:143-8.
15. Bouma BJ, Van den Brink RB, Zwinderman K, Cheriex EC, Hamer HH, Lie KI, et al. Which elderly patients with severe aortic stenosis benefit from surgical treatment? An aid to clinical decision making. *J Heart Valve Dis*. 2004;13:374-81.
16. Webb JG, Pasupati S, Humphries K, Thompson C, Altwegg L, Moss R, et al. Percutaneous transarterial aortic valve replacement in selected high-risk patients with aortic stenosis. *Circulation*. 2007;116:755-63.